

# Toxidermia pela icodextrina

José A. Lopes, Edgar de Almeida, João N. Silva\*, M. Martins Prata

Serviço de Nefrologia. \*Serviço de Dermatologia. Hospital de Santa Maria, Lisboa

## RESUMO

A icodextrina é uma molécula que pode ser usada como agente osmótico alternativo à glucose nos doentes em diálise peritoneal. A utilização de icodextrina pode estar associada ao aparecimento de reacções adversas que, contudo, são raras e apresentam uma expressão clínica predominantemente cutânea. Os autores descrevem dois casos clínicos de reacção de hipersensibilidade cutânea à icodextrina, a propósito dos quais fazem uma breve revisão da sua forma de apresentação clínica, metodologia diagnóstica e abordagem terapêutica. Contrariamente aos casos des-

critos na literatura, o teste intradérmico foi positivo para a icodextrina. Este resultado permite-nos considerar a possibilidade de o teste intradérmico ser um teste preditivo do aparecimento de reacção de hipersensibilidade cutânea à icodextrina.

**Palavras-chave:** icodextrina, reacção alérgica, testes cutâneos

## SUMMARY

### Cutaneous hypersensitivity to icodextrin

Icodextrin is an osmotic agent that may be used as an alternative to glucose in peritoneal dialysis. Icodextrin is rarely associated to adverse effects, which present predominantly as cutaneous lesions. Here, we report two cases of cutaneous hypersensitivity associated to icodextrin and review the literature focusing on

Recebido em: 12/07/2004

Aceite em: 08/12/2004

clinical presentation, methods of diagnosis and therapeutic approach. Contrary to the other reported cases, the intradermal skin test tested positive to icodextrin. This data allows us to speculate that intradermal skin test can emerge as a potential predictive test for icodextrin hypersensitivity.

**Key-words:** Hypersensitivity, Icodextrin, Skin tests

## INTRODUÇÃO

A icodextrina (Extraneal; Baxter HealthCare, Deerfield, IL, USA) é um polímero de glucose derivado do amido, de alto peso molecular, rapidamente metabolizado pela amilase em maltose<sup>1</sup>.

A icodextrina (ICD) foi introduzida na Europa em 1994<sup>2</sup> e, desde então, tem sido amplamente utilizada como agente osmótico nos doentes em diálise peritoneal, apresentando algumas vantagens relativamente às soluções de glucose convencionais<sup>3</sup>. A sua lenta absorção linfática, ao proporcionar um maior tempo de permanência sem perda de eficácia, torna-a particularmente útil nos doentes com falência de ultrafiltração. Por outro lado, a utilização de ICD possibilita um melhor controlo metabólico nos doentes diabéticos<sup>1,2</sup>.

O principal efeito indesejável da utilização de ICD é a elevação do nível sérico de maltose. Desconhece-se, porém, qual o seu significado clínico. A ICD tem sido, igualmente, apontada como causa de peritonite estéril em doentes em diálise peritoneal<sup>4</sup>.

Apesar de raros, têm sido descritos alguns casos de reacção alérgica à ICD, que se caracterizam por uma expressão predominantemente cutânea<sup>1-3,5-7</sup>. Desconhecem-se quais

os mecanismos fisiopatológicos implicados na reacção alérgica à ICD, assim como a utilidade diagnóstica e o valor preditivo dos testes de hipersensibilidade cutânea<sup>8</sup>. Por outro lado, as alterações histológicas cutâneas são inespecíficas<sup>1</sup>. Dum modo geral, as lesões cutâneas regredem após a suspensão da administração de ICD<sup>1,2,5,6</sup>.

Os autores descrevem dois casos de toxidermia à ICD, a propósito dos quais realizam uma revisão da sua forma de apresentação clínica, abordagem diagnóstica e terapêutica.

**Caso 1.** Doente do sexo feminino, 59 anos, com glomerulonefrite crónica e insuficiência renal em diálise peritoneal desde Maio de 2000. Um mês após o início da administração de solução de ICD (Extraneal®), surgiu uma erupção cutânea caracterizada por pápulas eritemato-violáceas disseminadas, pruriginosa e não acompanhada de envolvimento das mucosas ou faneras. Laboratorialmente, verificou-se hipereosinofilia periférica (Leucócitos: 7560/mm<sup>3</sup>, eosinófilos: 44,1%), pelo que foram excluídas as suas principais causas, nomeadamente, asma, parasitoses e outros fármacos potencialmente alergénicos. A doente foi medicada com hidroxizina 25mg tid oral e corticosteroide tópico. Por persistência das manifestações cutâneas, foi observada na Consulta de Dermatologia, tendo efectuado fototerapia com PUVA (radiação ultravioleta A associada à administração oral de psoralenos) durante 8 semanas, sem melhoria clínico-laboratorial. Em Fevereiro de 2001, suspendeu-se a administração de ICD. Dois meses após, verificou-se regressão completa da erupção cutânea e normalização da eosinofilia periférica. Realizaram-se testes cutâneos de hipersensibilidade com ICD, nomeadamente teste da picada, intradérmico e epicutâneo. Apenas o teste intradérmico foi positivo para a ICD.

**Caso 2.** Doente do sexo masculino, 42 anos, com nefropatia IgA e insuficiência renal crónica com início de diálise peritoneal em Novembro de 2001. Após uma fase inicial de treino em diálise peritoneal contínua ambulatoria, o doente iniciou diálise peritoneal automatizada com volume total de 12L, tempo total de 9H e última infusão com 2L de solução de ICD (Extraneal®). Dez dias após a introdução de ICD, surgiu erupção cutânea caracterizada por pústulas sobre pápulas e placas eritematosas, pruriginosas, disseminadas, com predomínio no tronco e membros superiores e sem envolvimento das mucosas e faneras (Fig. 1). A avaliação laboratorial foi normal. O estudo histológico da biópsia cutânea revelou um extenso infiltrado dérmico predominantemente constituído por eosinófilos (Fig. 2). A microscopia de imunofluorescência não revelou a existência de depósitos imunes. Suspendeu-se a administração da solução de ICD e o doente foi medicado com hidroxizina 25mg tid oral. Três semanas após, verificou-se a regressão completa das lesões cutâneas. O doente foi submetido a testes cutâneos de hipersensibilidade (teste da picada, intradérmico e epicutâneo) com ICD. Apenas o teste intradérmico foi positivo para a ICD.

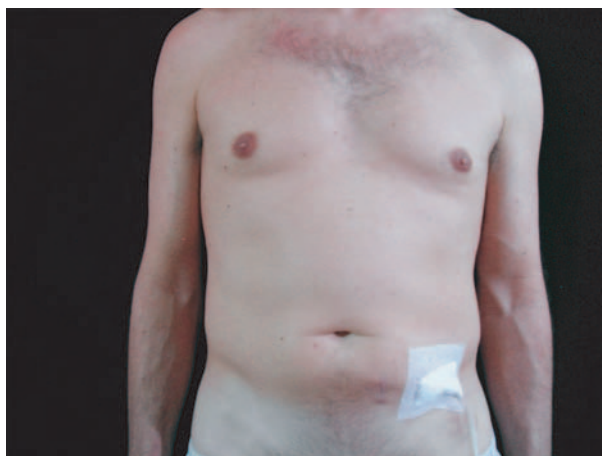


Fig. 1 – Exantema disseminado com predomínio no tronco e membros superiores

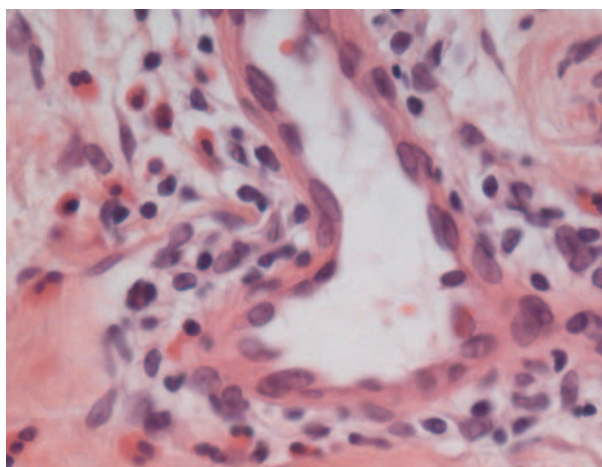


Fig. 2 – Infiltrado dérmico predominantemente constituído por eosinófilos

## DISCUSSÃO

A utilização de ICD em diálise peritoneal é geralmente segura e bem tolerada<sup>6</sup>. Em 1997, foi descrito pela primeira vez o aparecimento de reacção de hipersensibilidade à ICD em doentes em diálise peritoneal<sup>3</sup>. Desde então, têm sido descritos mais alguns casos de reacção alérgica à ICD, que se caracterizam, geralmente, por uma expressão predominantemente cutânea<sup>1-3,5-7</sup>.

Até Agosto de 1999, o Gabinete de Farma-

covigilância da Baxter Healthcare® tinha registado 108 reacções alérgicas cutâneas à ICD (2,5%)<sup>9</sup>. Entre Fevereiro de 1997 e Agosto de 1998, Queffeulou *et al*<sup>5</sup> descrevem o aparecimento de 4 casos de reacção de hipersensibilidade cutânea à ICD. Entre Outubro de 1998 e Outubro de 1999, Goldsmith *et al*<sup>1</sup>

registaram 5 casos de reacção alérgica cutânea em 102 doentes com exposição prévia à ICD.

Por ser rara, a reacção de hipersensibilidade à ICD exige, para o seu diagnóstico, um elevado grau de suspeição clínica. No caso 1, a demora no estabelecimento duma relação causal entre a erupção cutânea e hipereosinofilia periférica e a administração de ICD, com subsequente suspensão da mesma, justificar-se-á pelo facto deste ter sido o primeiro caso de toxidermia à ICD diagnosticado no nosso Serviço. Por outro lado, a maior celeridade diagnóstica e terapêutica verificada no caso 2 atesta bem a importância do conhecimento desta situação clínica.

Em vários casos descritos, não foi possível estabelecer uma relação causal definitiva devido à não realização da prova de provocação com ICD<sup>2</sup>. Em nenhum dos doentes apresentados se procedeu à reintrodução de ICD após a sua suspensão. O reaparecimento das lesões cutâneas após a reintrodução de ICD constituiria, certamente, uma prova etiológica determinante.

Desconhecem-se os mecanismos fisiopatológicos implicados na reacção de hipersensibilidade à ICD. Sabe-se, no entanto, que a ICD apresenta uma homologia estrutural com o dextrano. O dextrano é uma molécula que está implicada na etiopatogénese de diversos tipos de reacção alérgica, incluindo reacções anafiláticas. Deste modo, a semelhança estrutural entre a ICD e uma molécula alergénica como o dextrano, poderá contribuir para o aparecimento desta reacção<sup>3,5,6</sup>.

A toxidermia surge, geralmente, nos primeiros dias ou semanas após o início da utilização da ICD. As erupções psoriática e pustulosa são as manifestações cutâneas mais frequentes, embora estejam descritos alguns casos de erupções bolhosas limitadas às áreas expostas à luz solar (face, pescoço e mãos) e de exantema palmo-plantar. Ocasionalmente,

ocorre envolvimento da mucosa oral e onicólise. As lesões cutâneas não são, geralmente, acompanhadas de manifestações sistémicas e/ou hipereosinofilia<sup>1,2,5,6</sup>. Nos dois casos apresentados, a erupção pustulosa foi a forma de apresentação clínica e no caso 1, a erupção cutânea acompanhou-se de hipereosinofilia.

A biópsia cutânea, realizada em alguns dos casos descritos na literatura, revelou apenas alterações inflamatórias inespecíficas<sup>1</sup>. No caso 2, à microscopia óptica, verificou-se um extenso infiltrado dérmico contituído por eosinófilos e a microscopia de imunofluorescência não revelou a presença de depósitos imunes na transição dérmico-epidérmica.

Em alguns casos de reacção alérgica à ICD, foram realizados testes cutâneos (teste da picada, intradérmico e epicutâneo) com ICD, que foram negativos<sup>2,5</sup>. Nos dois casos apresentados, foram efectuados os testes cutâneos com ICD, e o teste intradérmico foi positivo.

A terapêutica da reacção de hipersensibilidade à ICD consiste, habitualmente, na suspensão da sua utilização e no alívio sintomático (antihistamínico oral). Dum modo geral, ocorre melhoria clínica nos primeiros dois dias com regressão completa das lesões cutâneas 1 semana a 2 meses após. Em alguns casos, particularmente nos doentes com exantema palmo-plantar, ocorre melhoria clínica e cura das lesões cutâneas, apesar da continuação da utilização de ICD<sup>1,2,5,6</sup>. Nos casos apresentados, tal como o geralmente descrito na literatura, verificou-se a regressão das lesões cutâneas nos primeiros 2 meses após a suspensão da utilização de ICD.

Em virtude da dificuldade na obtenção de uma relação causal definitiva, o teste intradérmico com ICD poderá ser um método de diagnóstico importante. No entanto, o valor preditivo dos testes de hipersensibilidade cutânea na reacção alérgica à ICD está ainda por definir<sup>8</sup>.

**Correspondência:**

Dr. José António Lopes  
Hospital de Santa Maria, Serviço de Nefrologia  
Av. Prof. Egas Moniz  
1649-035 Lisboa

**REFERÊNCIAS**

1. Goldsmith D, Jayawardene S, Sabharwal N, Cooney K. Allergic reactions to the polymeric glucose-based peritoneal dialysis fluid icodextrin in patients with renal failure. *Lancet* 2000; 355:897
2. Valance A, Lebrun-Vignes B, Descamps V, Queffeuou G, Crickx B. Icodextrin cutaneous hypersensitivity : Report of 3 psoriasiform cases. *Arch Dermatol* 2001; 137:309-310
3. Del Rosso G, Di Liberato, Perilli A, Cappelli P, Bonomini M. A new form of acute adverse reaction to icodextrin in a peritoneal dialysis patient. *Nephrol Dial Transplant* 2000; 15:927
4. Williams PF, Foggensteiner L. Steril/Allergic Peritonitis with Icodextrin in CAPD Patients. *Perit Dial Int* 2002; 22:89-90
5. Queffeuou G, Lebrun-Vignes B, Wheatley P, Montagnac R, Mignon F. Allergy to icodextrin. *Lancet* 2000; 356:75
6. Fletcher S, Anne Stables G, Henry Turney J. Icodextrin allergy in a peritoneal dialysis patient. *Nephrol Dial Transplant* 1998; 13:2656-2658
7. Branco P, Gaspar A, Marques F, Ramos S, Martins AP, Bruges M. Icodextrina e toxidermia. *Rev Port Nefrol Hipert* 2003; 17: 155-159
8. Lopes JA, Costa C, de Almeida E, Pedro E, Palma Carlos A, Martins Prata M. Importância dos testes cutâneos no estudo da alergia à icodextrina: resultados preliminares, XIV Congresso Português de Nefrologia, 2002
9. Divino Filho JC. Allergic reactions to icodextrin in patients with renal failure. *Lancet* 2000; 355:1364-1365